Icon Vestibular

Сравнение различных абразивных методов, используемых при инфильтрации

Д-р Эрик-Ян Мутс (Erik-Jan Muts)

DMG

Сравнение различных абразивных методов для удаления эмали, используемых в качестве предварительной обработки при инфильтрации

Д-р Эрик-Ян Мутс (Erik-Jan Muts)

Методмикроинвазивнойинфильтрациидляэстетической коррекции белых пятен получает все большее распространение в консервативнойстоматологии. В ходе этого процесса гипоминерализованные участки эмали заполняются смолой, обладающей превосходной текучестью, — инфильтрантом. Показатель преломления инфильтранта аналогичен показателю преломления здоровой эмали, благодаря чему белое пятно визуально маскируется.

Хорошая проницаемость поверхностной эмали имеет решающее значение для успешной инфильтрации. В зависимости от толщины слоя эмали в области гипоминерализации для получения хорошего доступа требуется проведение абразивной процедуры определенной интенсивности. В этой статье описываются различные методы абразивной обработки.

Здоровая или гипоминерализованная поверхностная эмаль?

Характер эмали может отличаться в зависимости от причины возникновения такого феномена как белое пятно.

1. Поражение расположено непосредственно под поверхностью: во многих случаях гипоминерализация эмали полностью достигает поверхности зуба (Рис. 1). Поверхность эмали в зоне поражения ослаблена и легче подвержена истиранию или эрозии по сравнению со здоровой эмалью.

В случаях кариеса с отсутствием кавитации эмали имеется небольшой поверхностный слой толщиной около 50 мкм.

2. В поверхностном слое отмечается относительно высокое содержание минералов — как в случаях флюороза. Только в этих случаях толщина поверхностного слоя составляет примерно 200 мкм, и он является более кислотоустойчивым.

3. Характер поверхностного слоя неизвестен или изменчив: в случаях травмирования или МРГ (молярно-резцовая гипоминерализация) присутствует множество переменных. Несмотря на то, что гипоминерализация может полностью распространяться на поверхность, это не означает, что отсутствует необходимость в микроабразии. Однако следует учитывать тот факт, что гипоминерализованная эмаль менее устойчива к микроабразивным процедурам.

Рис. 1: Гипоминерализация эмали 11 охватывает вестибулярную поверхность зуба

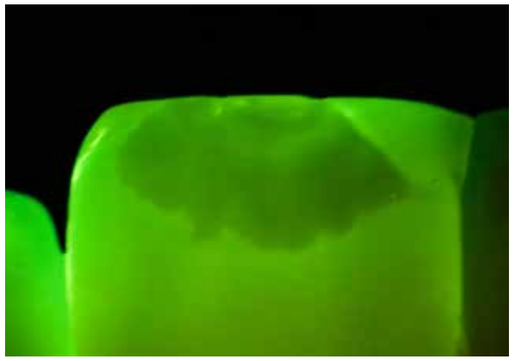

Рис. 2: Вокруг очагов поражения имеется четко очерченная линия, разделяющая область поражения и здоровую эмаль

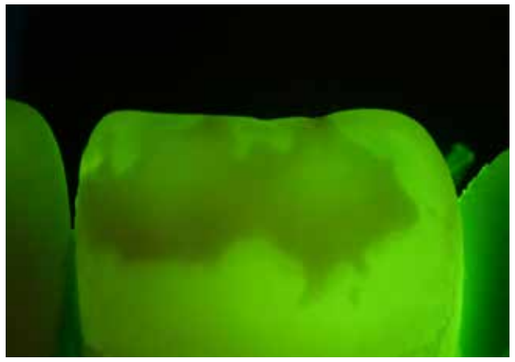

Рис. 3: В пришеечной области поражения мы видим наличие двух границ. Это означает, что поражение, вероятно, частично покрыто здоровой эмалью

Трансиллюминация

Гипоминерализованные участки отражают больше света по сравнению со здоровой эмалью. Это явление объясняет, почему мы видим гипоминерализацию как поражение в виде белого пятна. При освещении зуба с обратной стороны иногда можно понять, покрывает поражение здоровая эмаль или нет.

Подсвечивание с обратной стороны называется трансиллюминацией. Когда поражение имеет очень четко очерченный край, вероятно, оно не покрыто слоем эмали значительной толщины (Рис. 2).

Если края очерчены менее четко, вероятно, имеется здоровая эмаль, частично или полностью покрывающая поражение (Рис. 3).

Влажная поверхность и высушивание

Дегидратация является еще одним методом, который можно использовать для определения наличия толстого или тонкого слоя здоровой эмали.

Изоляция зубов от влаги с помощью щечного ретрактора и воздействие воздухом из пустера может помочь в демонстрации значительных различий между состоянием «до» и «после» (Рис. 4А и 4Б).

Если наблюдаются явные изменения, это говорит о том, что происходит влагообмен, поэтому поверхностный слой не должен быть выраженным. Если изменение внешнего вида менее значительное, вероятно, поверхностный слой интактной эмали более выражен. Важно удалить эти слои неповрежденной эмали перед началом процедуры инфильтрации.

Это поможет сэкономить время, деньги и материалы. Ниже мы обсудим различные возможности удаления эмали.

Рис. 4А: Исходная ситуация

Рис. 4Б: После установки щечных ретракторов и воздействия большим количеством воздуха из пустера происходит значительная дегидратация и явное изменение цвета

Рис. 5: Удаление некоторого количества поверхностной неповрежденной эмали с помощью крупнозернистого круглого алмазного бора

Рис. 6: Использование полоски с алмазным покрытием для очистки и придания шероховатости эмали проксимальной поверхности зуба

Обработка инструментом с алмазным покрытием
Одним из наиболее простых способов удаления толстого слоя здоровой эмали является использование алмазного бора (Рис. 5). Я отдаю предпочтение борам с нейтральным захватом для удаления эмали. Старайтесь не орошать водой слишком сильно, поскольку это не позволит наблюдать происходящий процесс. Визуальный и тактильный контроль имеет огромное значение, поскольку мы не хотим удалить большее количество эмали, чем это необходимо. Если ощущается разница в сопротивлении, вероятно, имеется разница в содержании минералов в эмали, что указывает на гипоминерализацию. Количество эмали, снимаемой алмазным бором, сильно варьируется и зависит от зернистости, давления, водяного охлаждения и износа бора.

Для очистки и удаления поверхностного слоя эмали поражений с локализацией на проксимальной поверхности мне нравится использовать алмазные полоски (Рис. 6). При кариозных поражениях поверхностный слой эмали очень тонкий, и отсутствует необходимость предварительного удаления небольшого слоя эмали, чтобы добиться хорошей проницаемости. Но придание эмали шероховатости при помощи алмазных полосок действительно обеспечивает лучший результат после травления с использованием соляной кислоты.

Пескоструйная обработка
Помимо инструментов с алмазным покрытием, для очистки и абразивной обработки эмали можно также использовать порошки. Существует множество различных порошков, применяемых для различных ситуаций.

Обработка с использованием бикарбоната натрия (NaHCO3)
Это очень мягкий абразивный порошок. Преимущественно применяется для полировки и удаления налета (Рис. 7). Тем не менее, он удаляет слой эмали толщиной около 1 мкм за пять секунд при использовании частиц размером 35 мкм.

Преимущество заключается в повышении эффективности травления после такой обработки. Таким образом, порошок бикарбоната натрия может быть полезен в проксимальных областях для очистки эмали перед процедурой травления соляной кислотой (Рис. 8).

Рис. 7: Порошок бикарбоната натрия 35 мкм для устройства Aqua-Care

Рис. 8: Использование AquaCare (Velopex) с бикарбонатом натрия для очистки проксимальной области

Оксид алюминия (Al2O3)
Оксид алюминия относится к более агрессивным абразивным порошкам. Чем больше размер частиц, тем более интенсивное воздействие он будет оказывать. Для минимально инвазивных процедур рекомендуется, чтобы размер частиц составлял 29 мкм (Рис. 9). При давлении 4 бар (60 фунтов на кв. дюйм) и скорости 3 г/мин он удалит около 3–4 мкм неповрежденной эмали за 5 секунд. Использование оксида алюминия при пескоструйной обработке также увеличивает поверхность эмали, что делает травление эмали более успешным.

Рис. 9: Порошок оксида алюминия 29 мкм для устройства AquaCare

Мне нравится использовать пескоструйную обработку в случае более глубоких поражений. При визуальном контроле можно эффективно удалить часть гипоминерализованной эмали, что позволит ускорить лечение (Рис. 10А и Б). Часть гипоминерализованной эмали может быть удалена с помощью микроэтчера до достижения толщины, которая может быть полностью пропитана инфильтрантом после травления. Обратите внимание, что при абразивном воздействии на гипоминерализованную эмаль абразия будет намного более выраженной.

Абразивная обработка с использованием кислоты
Обычно, при применении концепции инфильтрации в качестве абразива для удаления поверхностного слоя эмали используется соляная кислота. Но что произойдет, если использовать фосфорную кислоту?

Соляная кислота
В ходе выполнения стандартной процедуры травления Icon в течение 120 секунд с помощью 15 % соляной кислоты удаляется до 40 мкм эмали. Эта процедура позволяет удалить достаточный слой поверхностной эмали в кариесогенных и других поверхностных поражениях (Рис. 11).
В этом случае достаточная проницаемость была достигнута путем травления 15 % соляной кислотой. После инфильтрации наносился небольшой слой эмалевого композита (Рис. 12).

При использовании соляной кислоты очень важно следить за тем, чтобы она не попадала на мягкие ткани. Контакт с мягкой тканью в течение 30 секунд приводит к образованию изъязвления, поэтому его следует избегать. Поэтому везде, где это возможно, следует использовать коффердам для полной изоляции. Эффект травления усиливается при активном нанесении соляной кислоты. Для активного нанесения компанией DMG были разработаны специальные насадки Vestibular Tips. Если использовать обычную микрокисть, то ее щетинки будут растворяться в соляной кислоте.

Рис. 10А: Использование микроэтчера (Danville) с оксидом алюминия 29 мкм

Рис. 10В: Пескоструйная обработка, выполняемая с использованием AquaCare (Velopex) и оксида алюминия 29 мкм

Рис. 11: Активное травление с использованием 15 % соляной кислоты (Icon Etch, DMG) и специальных насадок Vestibular Tips

Рис. 12: Результат для того же случая (см. рис. 1, изображение до проведения процедуры) после инфильтрации (Icon Infiltrant, DMG) и нанесения небольшого слоя композита на эмаль

Рис. 13: Пемза и соляная кислота готовы к смешиванию в соотношении 1:1

Рис. 14: Самостоятельно приготовленная суспензия с соляной кислотой и пемзой для достижения более высокого абразивного эффекта

Рис. 15: OpalCup (Ultradent) является очень полезным инструментом для контроля над процедурой микроабразивной обработки

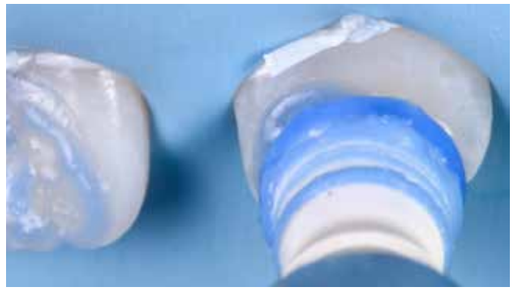

Рис. 16: Применение суспензии фосфорной кислоты и пемзы для микроабразивной обработки поражения с гипоминерализацией, полностью распространяющегося на поверхность эмали

Фосфорная кислота
Обычно при травлении эмали для формирования хорошей адгезии используется 35 или 37 % фосфорная кислота. При нанесении на эмаль при этом удаляется около 4 мкм за 30 секунд. При активации она начинает действовать в течение более длительного периода времени; при этом удаляется около 16 мкм за 120 секунд. В недоступных зонах, например, на апроксимальных поверхностях, применение фосфорной кислоты не кажется столь эффективным.
По сравнению с 15 % соляной кислотой, фосфорная кислота не только удаляет меньшее количество эмали, но и в меньшей степени растворяет эмалевые призмы. Поэтому при использовании фосфорной кислоты не обеспечивается максимально возможное повышение инфильтрационной способности.

Микроабразия
Более интенсивного абразивного эффекта можно добиться, сочетая кислоту с пемзой. На рынке представлены уже готовые суспензии, но и самостоятельно приготовленная смесь может быть не менее эффективной. Обычно рекомендуемое соотношение кислоты и пемзы составляет 1:1 (Рис. 13 и 14).

Количество эмали, удаленной с помощью микроабразивной обработки, зависит от множества различных параметров, таких как концентрация, pH, вид абразивного средства, время и режим применения. При применении можно использовать резиновую чашку со щеткой (Рис. 15).

Некоторые из параметров очень сложно оценить количественно; например, величину усилия, прилагаемого при применении. Поэтому все указанные значения являются оценкой эффекта, достигаемого при микроабразивной обработке в клинических условиях.

По возрастанию абразивных свойств:

Фосфорная кислота с пемзой
Сочетание 35–37 % фосфорной кислоты с пемзой очень хорошо подходит для бережного удаления эмали. Это наименее абразивная суспензия, которую можно использовать для поражений, распространяющихся в поверхностном слое эмали. Она позволяет удалить 25 мкм эмали за 120 секунд. Важно отметить, что на гипоминерализованной эмали эта паста, скорее всего, будет обладать более выраженными абразивными свойствами (Рис. 16).

Соляная кислота с частицами карбида кремния
Opalustre (Ultradent) — это предварительно смешанная суспензия, состоящая из 6,6 % соляной кислоты и частиц карбида кремния. Размер частиц находится в диапазоне 20–160 мкм. Обладает достаточно сильными абразивными свойствами, позволяет удалять около 40 мкм за 120 секунд. Поскольку концентрация соляной кислоты здесь намного ниже, при использовании этой пасты не требуется обеспечивать полную изоляцию с использованием коффердама. Эту суспензию можно эффективно использовать

Рис. 17: Использование Opalustre (Ultradent) с OpalCup (Ultradent) перед началом процедуры отбеливания

Рис. 18: Нанесение смеси соляной кислоты и пемзы на 60 секунд

Рис. 19: Исходная ситуация. Подтверждена молярно-резцовая гипоминерализация

Рис. 20: Результат после лечения. Для получения предсказуемого результата использовалась методы микроабразивной обработки, пескоструйной обработки и абразивной обработки с использованием кислоты

для проведения микроабразивной обработки перед началом процедуры отбеливания перекисью карбамида (Рис. 17). Продемонстрировано, что при этом происходит включение в эмаль ионов хлорида и кремния. Это может обеспечивать снижение чувствительности по сравнению с другими суспензиями для микроабразивной обработки.

Соляная кислота с пемзой
Наивысший абразивный эффект достигается благодаря сочетанию 15 % соляной кислоты (Icon Etch, DMG) и пемзы. При этом стирается примерно 60 мкм за 120 секунд.
Однако рекомендуется ограничить использование до 60 секунд за один раз, чтобы контролировать абразивный эффект (Рис. 18).

Обсуждение
В зависимости от расположения зоны поражения в эмали, для удаления ее поверхностного слоя могут использоваться различные инструменты. При наличии толстого слоя неповрежденной эмали имеет смысл использовать более инвазивные способы, такие как алмазный бор, пескоструйная обработка оксидом алюминия или микроабразивная обработка с соляной кислотой и пемзой.

Методы, обладающие менее абразивными свойствами, такие как фосфорная кислота с пемзой или пескоструйная обработка бикарбонатом натрия, больше подходят для случаев, когда поражение уже достигает поверхности эмали.

Потенциал инфильтрации действительно огромен, особенно в сочетании с различными абразивными методами, которые позволяют выполнить успешную инфильтрацию эмали (Рис. 19 и 20). В этом случае было подтверждено наличие МРГ, поражение распространилось до дентино-эмалевого соединения (ДЭС), с сохранением некоторых неповрежденных участков эмали сверху.
Микроабразивная обработка проводилась по схеме 3 x 60 секунд перед отбеливанием при помощи Opalustre (Ultradent).

В ходе инфильтрации использовался тонкий красный алмазный бор в сочетании с пескоструйной обработкой оксидом алюминия 29 мкм. Далее применялась абразивная обработка с использованием 15 % соляной кислоты в соответствии с рекомендациями DMG.
После инфильтрации было нанесено небольшое количество композита для восстановления стертой эмали.

Контактные данные:
Dr. Erik-Jan Muts, MP3 Tandartsen, Regentesselaan 3
7316 AA Apeldoorn, The Netherlands

Современное решение
для устранения белых пятен: Icon Vestibular

ИЗМЕНЕНИЕ ЦВЕТА ГЛАДКИХ ПОВЕРХНОСТЕЙ МОЖЕТ ИМЕТЬ РЯД ПРИЧИН.

Будь то начальный кариес, флюороз или травма — существует простой и щадящий вариант лечения: Инфильтрация гладких поверхностей материалом Icon. **Для здоровой и красивой улыбки. Быстро, просто и бережно.**

Icon casebook с описанием клинических случаев, которые четко демонстрируют возможности системы инфильтрации Icon, можно найти на нашем веб-сайте: **www.dmg-dental.com/icon-casebook**

DMG Chemisch-Pharmazeutische Fabrik GmbH
Elbgaustr. 248 . 22547 Hamburg · Fon: +49. (0) 40. 84 006-0 · info@dmg-dental.com · dmg-dental.com · facebook.com/dmgdental #1_2022-12